

■ REPORTE DE CASO

Choque vasopléjico por envenenamiento con amlodipino y losartán

Vasoplegic shock due to amlodipine and losartan poisoning

Giovanni Marcel Pitta Villasboa¹ , Viviana Denise Villanueva Bejarano¹ 
Alberto Ortiz Ayala^{1, 2} 

¹Ministerio de Salud Pública y Bienestar Social. Instituto Nacional de Enfermedades Respiratorias y del Ambiente. Asunción, Paraguay

²Sociedad Paraguaya de Medicina Crítica y Cuidados Intensivos. Asunción, Paraguay

RESUMEN

El choque vasodilatado o también llamado distributivo ocurre cuando las arteriolas presentan una pérdida de contractibilidad por diferentes mecanismos en donde la hipoxia y acidosis suelen ser los principales. La causa más común de este tipo de choque es la sepsis. Sin embargo, existen otras causas como las intoxicaciones con fármacos. Presentamos el manejo en la unidad de cuidados intensivos de un caso de intoxicación con fines de autoeliminación con dosis elevadas de antihipertensivos bloqueantes de canales calcio y antagonistas del receptor de angiotensina II, que requirió soporte hemodinámico y respiratorio.

Palabras claves: choque, envenenamiento, agentes antihipertensivos, amlodipino, losartán

ABSTRACT

Vasodilated or also called distributive shock occurs when the arterioles present a loss of contractility due to different mechanisms in which hypoxia and acidosis are usually the main events. The most common cause of this type of shock is sepsis. However, there are other causes such as drug poisoning. We present the management in the intensive care unit of a case of poisoning for self-elimination purposes with high doses of antihypertensive calcium channel blockers and angiotensin II receptor antagonists, which required hemodynamic and respiratory support.

Keywords: shock, poisoning, antihypertensive agents, amlodipine, losartan

Artículo recibido: 16 junio 2022 **Artículo aceptado:** 1 julio 2022

Autor correspondiente:

Dr. Giovanni Marcel Pitta Villasboa

Correo electrónico: gpitta13@gmail.com

 Este es un artículo publicado en acceso abierto bajo una Licencia Creative Commons CC-BY 4.0

INTRODUCCIÓN

Choque y vasodilatación

El choque o choque es la condición médica donde la perfusión de los tejidos se ve disminuida con un compromiso vital importante si no es tratado oportunamente. El tipo de choque depende del mecanismo fisiopatológico que implica. Uno de los mecanismos de choque es la pérdida de tono vascular con la consecuente vasodilatación de las arteriolas en forma generalizada y esto impide que la circulación profunda órganos vitales como el corazón, el riñón y el cerebro. A este tipo de choque lo consideramos distributivo o choque vasodilatado⁽¹⁾.

La hipoperfusión celular de cualquier etiología genera hipoxia y acidosis láctica que activan la NO sintetasa inducible, la depleción de ATP y de vasopresina (ADH). Todo esto lleva al bloqueo del ingreso de calcio a la célula con posterior vasodilatación y caída de la resistencia periférica. Este proceso genera un círculo vicioso que compromete la vida del paciente (figura 1)^(1,2). Esto se ve principalmente en el choque de origen séptico. Sin embargo, se ha visto el mismo mecanismo de choque en intoxicaciones agudas por antihipertensivos⁽²⁾.

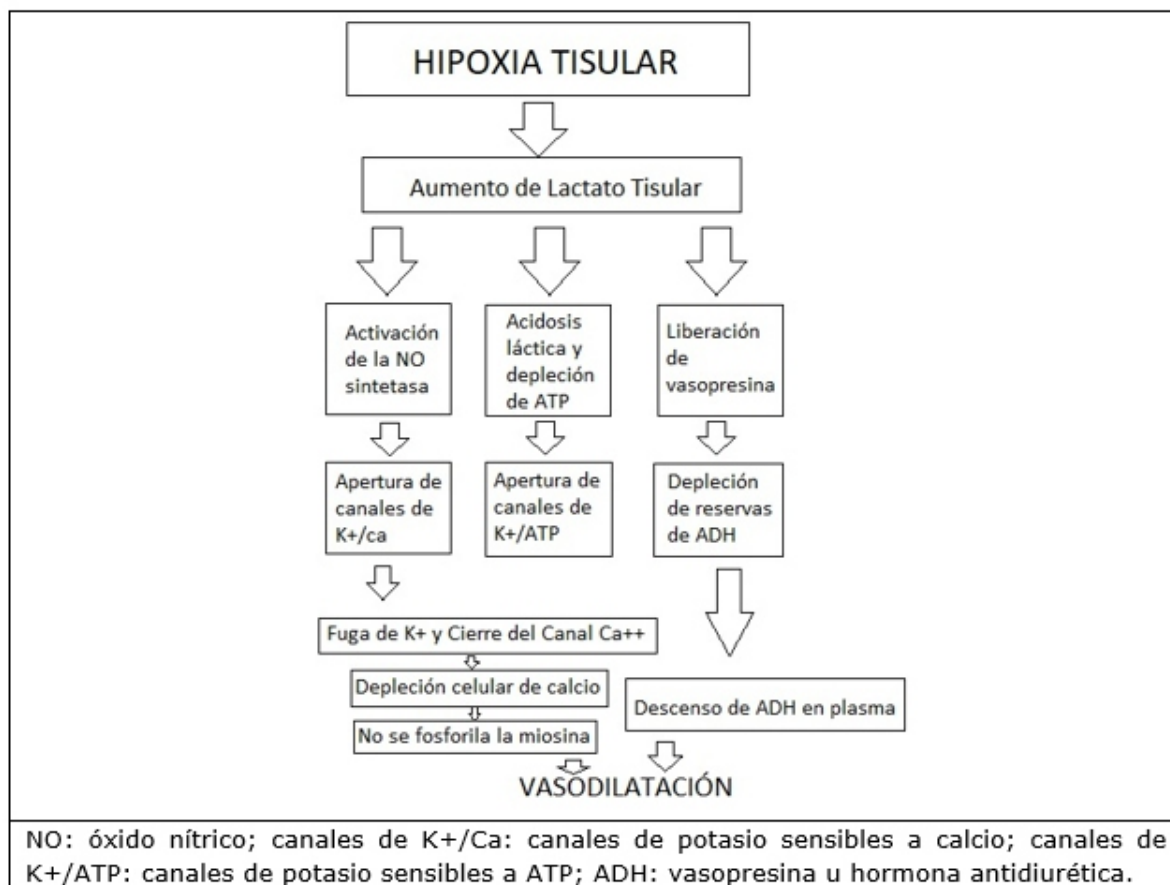


Figura 1. Esquema de la fisiopatología del choque vasopléjico o distributivo

Intoxicación por bloqueantes de canales de calcio (BCC)

Los BCC son fármacos usados para tratamiento de la hipertensión arterial así como cuadros de arritmias, insuficiencia cardiaca o el fenómeno de Raynaud. Se dividen en dos subgrupos: los dihidropiridínicos (amlodipino, nifedipina, etc.) y los no dihidropiridínicos (verapamilo y diltiazem)⁽³⁾.

Su mecanismo de acción es bloquear los canales lentos de calcio tipo L controlados por voltaje (canales L) disminuyendo el flujo de calcio en las células musculares lisas de a las arteriolas generando vasodilatación periférica, dilatación de los vasos coronarios y disminución de la post-carga. Estos canales están presentes también en las células musculares cardiacas, diversos músculos lisos y en las células beta del páncreas^(3,4).

A dosis terapéuticas presenta mayor selectividad por las células musculares lisas de los vasos sanguíneos, pero a dosis tóxicas esta selectividad se pierde disminuyendo la contractibilidad de las células cardiacas (efecto inotrópico negativo) y también genera una disminución de la secreción de insulina por las células beta del páncreas^(3,4).

La intoxicación por BCC depende del subgrupo al que pertenecen estos fármacos. Los BCC no dihidropiridínicos (diltiazem y verapamilo) generan choque cardiogénico similar a la intoxicación por beta bloqueantes y los dihidropiridínicos (amlodipino, nifedipina y otros) generan además choque vasopléjico ya que el choque cardiogénico se puede instalar simultáneamente⁽⁴⁾.

El choque vasopléjico por BCC genera una vasodilatación generalizada que disminuye la presión arterial que genera hipoperfusión tisular e hipoxia. Estos últimos generan un mecanismo de choque por vasodilatación descrito anteriormente. Además de esto, el bloqueo cálcico intracelular genera una disminución de la contractibilidad cardiaca, seguida de isquemia y acidosis metabólica por hipoperfusión coronaria. En cuanto a las células beta, se bloquea la excreción de insulina y esto produce una hiperglicemia por el poco ingreso de glucosa a las células (figura 2)^(1,6).

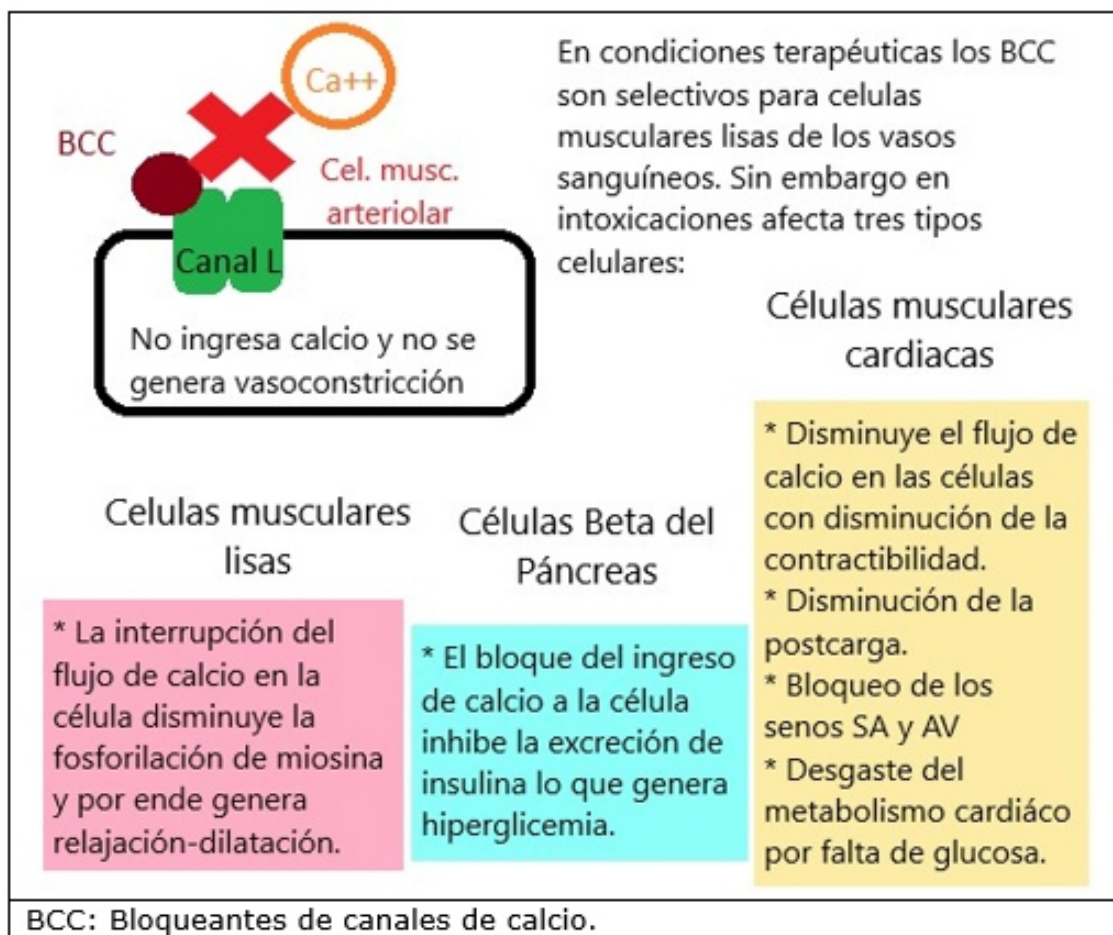


Figura 2. Esquema de los efectos tóxicos de los BCC en los diferentes tipos celulares

Clínicamente la intoxicación aguda por BCC se presenta con descenso pronunciado de la presión arterial (signos de hipoperfusión periférica, alteración del estado de consciencia, oliguria), taquicardia refleja en los primeros estadios del choque, seguida de bradicardia por bloqueo de los senos cardiacos. La vasodilatación pulmonar genera edema pulmonar cardiogénico con insuficiencia respiratoria aguda^(4,7,8).

De los casos reportados por intoxicación por BCC, amlodipino es el fármaco más común. Su dosis máxima suele ser 10 mg al día en una toma. Esta dihidropiridina posee una vida media de 30 a 50 horas, tiene un gran volumen de distribución, su mayor eliminación es por vía urinaria y su alta adherencia a proteínas plasmáticas la hacen no dializable (por eso se usa en enfermos renales crónicos). La mayoría de los casos reportados fueron en contexto de intentos de autoeliminación y dada la larga vida media la hipotensión puede ser refractaria a los tratamientos vasopresores por lo que todos requirieron manejo crítico de urgencia^(3,4).

Intoxicación por antagonistas de receptores de angiotensina II (ARA II).

La angiotensina II es el producto de la transformación de la angiotensina I en el riñón y en el pulmón por la enzima convertidora de angiotensina I (ECA), y esta hormona resultante estimula la proteína Gq de los miocitos lisos que conlleva a la activación de canales de calcio por un mecanismo dependiente de IP3, lo que finalmente produce la entrada de calcio y la vasoconstricción arteriolar^(9,10). En el siguiente reporte de caso, presentamos un caso de intoxicación voluntaria con amlodipino y losartán que presentó un cuadro de choque hipertensivo que requirió manejo en la unidad de cuidados intensivos de nuestro hospital. Se realiza una pequeña revisión de la literatura para comprender mejor el manejo de estos cuadros ya que su frecuencia no es alta y es necesario conocer su fisiopatología para comprender la correcta aplicación de la terapéutica.

CASO CLÍNICO

Paciente femenina de 59 años, hipertensa en tratamiento con amlodipino 10 mg/día y losartán 50 mg/12 h, no conocida diabética, alérgica a fármacos ni asmática, presentó intento de autoeliminación hace 10 años con benzodiacepinas.

El cuadro actual inició con la ingestión de 100 mg de amlodipino y 500 mg de losartán luego de una discusión familiar. Fue encontrada inconsciente horas después y fue llevada a la unidad de urgencia de un centro médico.

En la urgencia se la encontró estuporosa, hipotensa (PAM de 50 mmHg) por lo que se inició goteo de noradrenalina a 0,5 µg/kg/min. Por estar oligúrica se inició infusión de furosemida a 16 mg/hora, con poca respuesta. La radiografía de tórax mostró un patrón intersticial alveolar difuso bilateral (figura 3). Tenía acidosis metabólica severa por lo que recibió 200 mEq de bicarbonato de sodio. La hiperglicemia fue tratada con goteo de insulina.

Presentó además insuficiencia respiratoria hipoxémica, fue intubada y trasladada a la unidad de cuidados intensivos de nuestro hospital ante requerimiento de asistencia respiratoria mecánica y manejo hemodinámico. Los datos del laboratorio al ingreso se detallan en la tabla 1.

Tabla 1. Resultados de laboratorios al ingreso a la unidad de cuidados intensivos de adultos

Análisis	Resultado	Parámetros (*)	Análisis	Resultado	Parámetros (*)
	Gasometría arterial		Albúmina	2,9	≥3,5 g/dL
pH	7,43	7,35-7,45	GPT	9	0-35 UI/L
pCO ₂	39 mmHg	35-45 mmHg	GOT	28	0-35 UI/L
pO ₂	58 mmHg	60-100 mmHg	Bilirrubina total	0,5	0,3-1,2 mg/dL
Bicarbonato	25 mEq/L	23-28mEq/L	Lactato	2,1	0,67-1,8 mmol/L
Deficiencia base	+1,6	-5 a + 5	Glicemia (ayunas)	211	<105 mg/dL
Sodio	153	135-145 mEq/L	Hemoglobina	10,7	12-16 g/dL
Potasio	2,4	3,5-5,5 mEq/L	Hematocrito	32	36-47 %
Cloro	111	98-106 mEq/L	Leucocitos	11.200	4000-10000/mm ³
Calcio	7	9-10,5 mg/dL	Neutrófilos abs.	9.400	2600-8500/mm ³
Fósforo	3,6	3-4,5 mg/dL	Linfocitos abs.	1.344	770-4500/mm ³
Magnesio	1,5	1,5-2,4 mg/dL	Plaquetas	215.000	150000-450000/mm ³
BUN	9,5	8-20mg/dL	Calcio corregido (**)	7,88	9-10,5 mg/dL
Creatinina	1,23	0,7-1,3 mg/dL	VIH	No reactivo	No reactivo

(*) Parámetros según el sistema convencional, salvo el lactato que se informa en Unidades Internacionales.

(**) Calcio corregido por hipoalbuminemia.

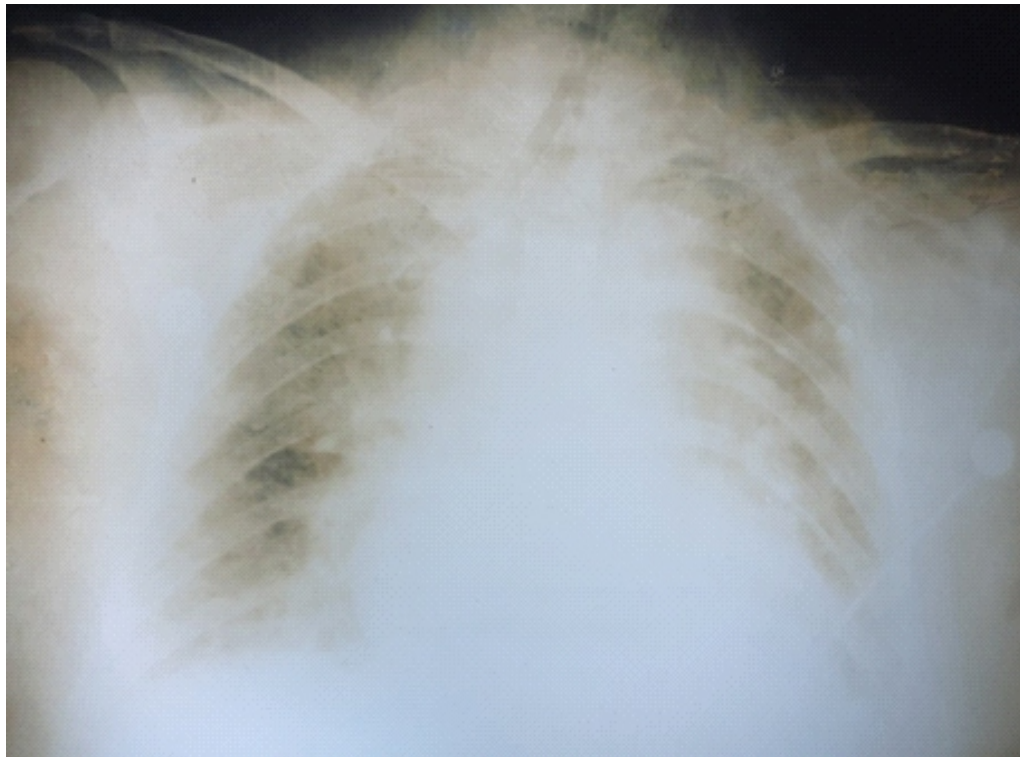

Figura 3. Radiografía de tórax al ingreso: se observa patrón intersticial alveolar difuso bilateral

El ecocardiograma informó disminución global de la contractibilidad miocárdica y el electrocardiograma no mostró signos de isquemia o bloqueos. Recibió expansión con cristaloides y se aumentó dosis de noradrenalina hasta 2 µg/kg/min, se agregó dobutamina a 0,8 µg/kg/min y adrenalina a 0,1 µg/kg/min para conseguir una PAM de 75 mmHg. Se suspendió goteo de furosemida por hipotensión y fue conectada a ventilación controlada por volumen.

La paciente presentó buena respuesta al tratamiento con adrenalina + noradrenalina + dobutamina con descenso y suspensión de la adrenalina a las 2 horas, de la dobutamina a los 3 días y la noradrenalina a los 7 días. Se repitió una ecocardiografía de control a los siete días del evento con mejoría de la contractibilidad cardiaca y parámetros hemodinámicos normales.

Se realizó una fibrobroncoscopía para toma de muestra de secreción traqueal para cultivo y retornó positivo para *Acinetobacter baumannii complex* sensible a imipenem y colistina en el décimo día de internación, los demás cultivos fueron negativos.

Al restablecer la presión arterial se reinició infusión de furosemida para aumentar diuresis y aclaramiento renal de los fármacos. Recibió correcciones parenterales para corregir la hipocalcemia, la hipomagnesemia y la hipopotasemia. La acidosis metabólica fue superada y se logró euglicemia luego de insulinoterapia.

Por disminución progresiva de los requerimientos de oxígeno y por mejoría radiográfica (figura 4), se procedió a destete y extubación exitosa al décimo día.

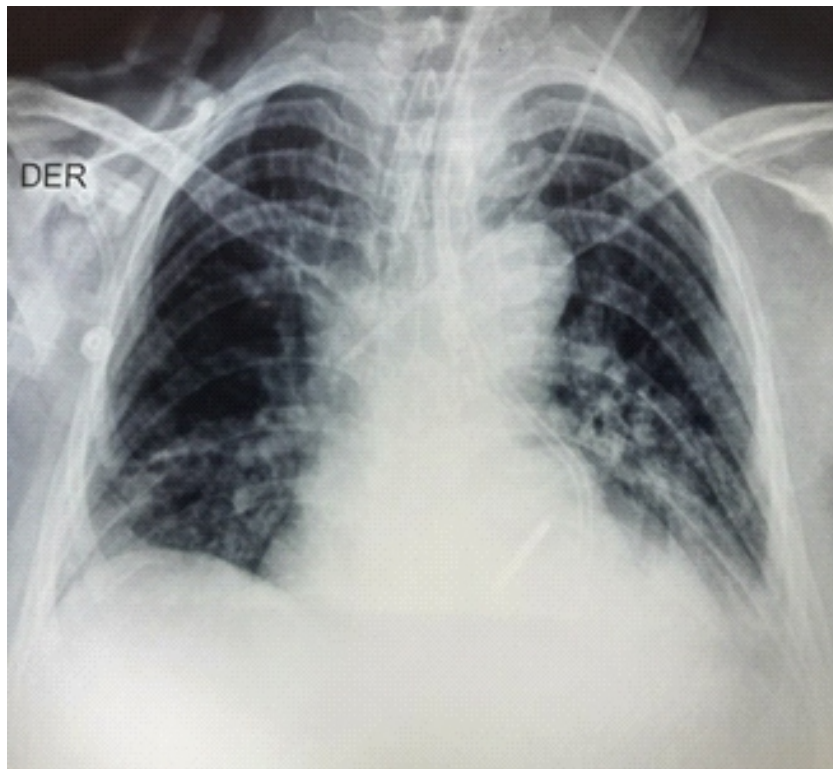


Figura 4. Radiografía de tórax previa a la extubación. Se observa disminución del infiltrado pulmonar

Se mantuvo afebril desde el ingreso, completó tratamiento empírico con ceftriaxona por ocho días y clindamicina por siete días. Luego recibió imipenem y colistina dirigidos a germen mencionado por siete días más con mejoría clínica, radiológica y laboratorial (tabla 2).

La evaluación psiquiátrica previa al alta informó un trastorno adaptativo. Al decimocuarto día de internación, es dada de alta hemodinámicamente estable, eupneica, sin oxígeno suplementario, lúcida, colaboradora, sin sondas ni catéteres y en planes de seguimiento ambulatorio por psiquiatría.

Tabla 2. Resultados de laboratorios al egreso a la unidad de cuidados intensivos de adultos

Análisis	Resultado	Parámetros (*)	Análisis	Resultado	Parámetros (*)
Gasometría arterial					
		7,35-7,45	Albúmina	2,4	≥3,5 g/dL
pH	7,42	35-45 mmHg	GPT	16	0-35 UI/L
PCO2	26	60-100 mmHg	GOT	9	0-35 UI/L
Po2	90	23-28 mEq/L	Bilirrubina T.	0,5	0,3-1,2 mg/dL
Bicarbonato	24	-5 a + 5	Lactato	1,1 mmol/L	0,67-1,8 mmol/L
Def. de base	-5		Glicemia (ayuno)		<105 mg/dL
Sodio	139	135-145mEq/L	Hemoglobina	10	12-16 g/dL
Potasio	3,8	3,5-5,5 mEq/L	Hematocrito	30	36-47 %
Cloro	105	98-106 mEq/L	Leucocitos	8.000	4.000-10.000/mm ³
Calcio	9,1	9-10,5 mg/dL	Neutrófilos abs.	5.600	2.600-8.500/mm ³
Fósforo	3,9	3-4,5 mg/dL	Linfocitos abs.	1.440	770-4.500/mm ³
Magnesio	1,6	1,5-2,4 mg/dL	Plaquetas	199.000	150.000-450.000/m ³
BUN	13 mg/dL	8-20 mg/dL	Calcio corregido (**)	10,3	9-10,5 mg/dL
Creatinina	0,6	0,7-1,3 mg/dL			

(*) Parámetros según el sistema convencional, salvo el lactato que se informa en Unidades Internacionales.

(**) Calcio corregido por hipoalbuminemia.

DISCUSIÓN

La causa más frecuente de la vasodilatación generalizada que genera choque suele ser la sepsis. Sin embargo, los agentes antihipertensivos comparten el mismo mecanismo de choque y, entre estos fármacos, los BBC suelen ser los más reportados^(2,11).

No existen muchos trabajos de investigación sobre prevalencia de intoxicaciones por BCC, pero se han encontrados varios reportes de casos que datan desde hace casi dos décadas. La mayoría de ellos fueron en pacientes con intentos de suicidio (igual que en nuestra paciente), salvo uno que fue un caso de intoxicación accidental^(3,12).

El fármaco más reportado en estas intoxicaciones fue el amlodipino, ya sea solo o combinados con otros fármacos como el diltiazem, la levotiroxina y los ARAII. Nuestra paciente consumió altas dosis de losartán y amlodipino por lo que se asemeja a los demás casos publicados^(5,6,13). Como la paciente también se intoxicó con losartán (un ARA de vida media de 12 horas), entonces el sinergismo de ambos tóxicos se complementaba con la hipoxia tisular por hipoperfusión activando así las otras vías de vasodilatación⁽¹⁰⁾.

Los signos y síntomas presentados en la atención primaria fueron la hipotensión arterial, oliguria, pérdida de la consciencia y dificultad respiratoria asociada a infiltrados alveolo-intersticiales pulmonares bilaterales a la radiografía. La presentación clínica es la esperada para cuadros de intoxicación con BCC ya que comparada con otros casos se ve que la presencia de amlodipino a dosis tóxicas es la constante en todos ellos^(4,6,7).

Es importante no dejar de lado el aspecto psiquiátrico en estos casos. En un estudio realizado en nuestro país donde se estudió a 127 pacientes con intentos de autoeliminación en el Hospital de Clínicas de Asunción se vio que los diagnósticos psiquiátricos fueron 43% trastorno límite de la personalidad, 18% trastorno depresivo mayor, 9% trastorno adaptativo (como nuestro caso) y 5% trastorno bipolar I. Por tanto, es obligatoria la evaluación conjunta con psiquiatría^(14,15).

En cuanto al manejo de la intoxicación aguda, la paciente fue tratada tardíamente con lavado gástrico ya que la hipotensión implicaba una dosis tóxica ya absorbida. Tampoco se pudo utilizar el carbón activado por el estupor al ingreso^(16,17).

En todo choque vasodilatado se debe implementar en forma temprana el soporte vasopresor e inotrópico cuando el paciente presenta hipotensión asociada a la intoxicación por BCC o ARAII, dado el efecto inotrópico negativo de estos fármacos. En los casos reportados siempre se usaron combinaciones de dopamina con noradrenalina o de dobutamina con noradrenalina. En casos más resistentes, la infusión de vasopresina e isoproterenol son útiles para aumentar la vasoconstricción central y periférica. En nuestra paciente usamos por primera vez la adrenalina en infusión además de dobutamina y noradrenalina, no fue necesario otro tipo de fármaco vasopresor o inotrópico⁽¹⁸⁻²⁰⁾.

En cuanto al manejo más específico de la intoxicación por BCC, la infusión de calcio es crucial como un antídoto indirecto que compita con los bloqueantes en las membranas de las células musculares y así restaurar la contractibilidad. Sin embargo, la hipercalcemia suele generar bradicardia por lo que el monitoreo cardiaco es mandatorio además de la asociación con fármacos vasoactivos. La calcemia de nuestra paciente estaba por debajo del rango y recibió bolos correctores de calcio, algo que pudo haberse administrado en forma de infusión ya que dada la toxicodinámica de los BCC es justificado su uso para los cuadros de intoxicación^(11,16).

Dado que la intoxicación por BCC activa otras vías de choque como el aumento de NO, se han reportado también el uso de azul de metileno para este tipo de intoxicaciones como coadyuvantes del tratamiento. En este caso no hemos utilizado este fármaco debido a su difícil obtención en nuestro medio y por la rápida respuesta de la paciente a los fármacos vasopresores e inotrópicos^(4,11,12).

Los BCC no son dializables, así que para aumentar su eliminación en casos refractarios se reportó el uso de la plasmaféresis coadyuvante (ya que disminuye la concentración plasmática del tóxico) que fue muy efectiva en intoxicaciones por amlodipino. Otra opción reportada fue la infusión de lípidos usados en nutrición parenteral ya que la adherencia de los BCC por sustancias lipídicas generaría mayor secuestro plasmático de los metabolitos lo que disminuiría la actividad toxicodinámica. Estos dos tratamientos complementarios no fueron utilizados en este caso, sin embargo, se deben considerar a futuro en casos refractarios por intoxicaciones por fármacos no dializables^(13,22).

La hiperglicemia generada por hipoinsulinemia por los BCC siempre se trata con infusiones de insulina. Como la misma posee un efecto inotrópico positivo sobre el corazón, se realiza un tratamiento de altas dosis con perfusión de dextrosa para aumentar la entrada de glucosa a las células musculares y también disminuir la acidosis láctica. Esta terapia se denomina hiperinsulinémica euglicémica (THE) y es usada en todos los casos de intoxicación por BCC reportados en la literatura. En nuestro caso, la paciente recibió tratamiento insulínico continuo lo que aumentó su respuesta al tratamiento inotrópico^(8,20,23).

Como no existen reportes de casos de intoxicación por BCC y ARA II en nuestro medio, consideramos importante este reporte para poder dar a conocer cuál debe ser el abordaje inicial de estos pacientes en la atención primaria y la importancia de su ingreso temprano a la unidad de cuidados intensivos cuando se ve que estos fármacos se han absorbido y empiezan a manifestar los efectos secundarios por su intoxicación.

Conflictos de interés

Ninguna

Contribución de los autores

GP Diseño del caso clínico, revisión bibliográfica, redacción y aprobación final del manuscrito.

VV Diseño del caso clínico, revisión bibliográfica, evaluación de la ficha clínica, redacción y aprobación final del manuscrito.

AO Diseño del caso clínico, revisión bibliográfica, evaluación de la ficha clínica, redacción y aprobación final del manuscrito.

Financiamiento

El trabajo fue autofinanciado por los autores

REFERENCIAS BIBLIOGRÁFICAS

1. Landry DW, Oliver JA. The pathogenesis of vasodilatory choque. *N Engl J Med*. 2001;345(8):588–95. doi: 10.1056/NEJMra002709
2. Smith N, Lopez RA, Silberman M. Distributive choque [Internet]. In: StatPearls [Internet]. Treasure Island (FL): StatPearls; 2022 [cited 2022 Apr 10]. Available from: <https://www.ncbi.nlm.nih.gov/books/NBK470316/>
3. Stanek EJ, Nelson CE, DeNoftio D. Amlodipine overdose. *Ann Pharmacother*. 1997;31(7–8):853–6. doi: 10.1177/106002809703100708
4. Chudow M, Ferguson K. A case of severe, refractory hypotension after amlodipine overdose. *Cardiovasc Toxicol*. 2018;18(2):192–7. doi: 10.1007/s12012-017-9419-x
5. Sadler WD, Hunt N, Nelson K, Adelman E, Mazurek P, Bassin BS. Calcium channel blocker intoxication: A critical care transport perspective. *Air Med J [Internet]*. 2021 [cited 2022 Apr 10];40(1):69–72. Available from: <https://doi.org/10.1016/j.amj.2020.11.004>
6. Zegarra J, Meza M, Cornejo C, Porras W, Díaz A, Heredia O, et al. Amlodipino y choque vasodilatado en una unidad de cuidados intensivos de un hospital general. Reporte de caso. *Rev Medi Hered [Internet]*. 2017 [citado 10 Abr 2022]; 28(2):101-4. Disponible en: http://www.scielo.org.pe/scielo.php?script=sci_arttext&pid=S1018-130X2017000200005&lng=es&nrm=iso&tlng=es. doi: <https://doi.org/10.20453/rmh.v28i2.3110>
7. Moreno Millán E, Rodríguez Muñoz R, Villegas del Ojo J. Hipotensión grave y prolongada tras sobredosis de candesartán y amlodipino por intento autolítico: Primer caso comunicado en la literatura. *Rev Toxicol [Internet]*. 2012 [citado 10 Abr 2022];29(2):129–31. Disponible en: <http://rev.aetox.es/wp/wp-content/uploads/hemeroteca/vol29-2/623-1834-1-SM.pdf>
8. Osman AF, Prasad RM, Marein S, O'Brien C. Multi-organ dysfunction as a presentation of calcium channel blocker intoxication. *BMJ Case Rep [Internet]*. 2022 [cited 2022 Apr 10];15(1):e45711. Available from: <https://www.ncbi.nlm.nih.gov/pmc/articles/PMC8768057/>. doi: 10.1136/bcr-2021-245711
9. Nielsen EW. Hypotensive shock and angio-oedema from angiotensin II receptor blocker: A class effect in spite of tripled tryptase values. *J Intern Med*. 2005;258(4):385–7. doi: 10.1111/j.1365-2796.2005.01547.x
10. Prasa D, Hoffmann-Walbeck P, Barth S, Stedtler U, Ceschi A, Färber E, et al. Angiotensin II antagonists-an assessment of their acute toxicity. *Clin Toxicol (Phila)*. 2013;51(5):429–34.
11. Pellegrini JR, Munshi R, Tiwana MS, Abraham T, Tahir H, Sayedy N, Iqbal J. "Feeling the Blues": A case of calcium channel blocker overdose managed with methylene blue. *Cureus [Internet]*. 2021 [cited 2022 Apr 10];13(10): e19114. Available from: <https://pubmed.ncbi.nlm.nih.gov/34868762/> doi: 10.7759/cureus.19114

12. Kapelios ChJ, Karamanacos G, Liatis S, Sarafadi M, Polizois M, Papoutsis I, Kokkinos AD. Recurrent episodes of life-threatening vasodilatory shock following unintentional intoxication with amlodipine. *Hellenic J Cardiol* [Internet]. 2017 [cited 2022 Apr 10];58(5):369–71. Available from: <https://pubmed.ncbi.nlm.nih.gov/27986618/>. doi: 10.1016/j.hjc.2016.12.001
13. Li R, Xu YW, Xue Y, Wu XZ. Plasmapheresis in the treatment of multi-drug intoxication involving levothyroxine sodium and calcium channel blockers: A case report. *Ann Palliat Med* [Internet]. 2021 [cited 2022 Apr 10];10(5):5839–45. Available from: <https://pubmed.ncbi.nlm.nih.gov/32954749/>. doi: 10.21037/apm-20-190
14. Munné P, Arteaga J. Asistencia general al paciente intoxicado. *ANALES Sis San Navarra* [Internet]. 2003 [citado 30 Mar 2022];26(Supl. 1):21–48. Disponible en: <https://scielo.isciii.es/pdf/asisna/v26s1/tres.pdf>
15. Torales J, Barrios I, González S. Caracterización de pacientes con conducta suicida hospitalizados en el Servicio de Psiquiatría de un Hospital Universitario. *Mem Inst Investig Cienc Salud* [Internet]. 2020 [citado 30 Mar 2022];18(2):54–62. Disponible en: <http://scielo.iics.una.py/pdf/iics/v18n2/1812-9528-iics-18-02-54.pdf>. <https://doi.org/10.18004/mem.iics/1812-9528/2020.018.02.54>
16. Rietjens SJ, de Lange DW, Donker DW, Meulenbelt J. Practical recommendations for calcium channel antagonist poisoning. *Neth J Med* [Internet]. 2016 [cited 2022 Apr 10];74(2):60–7. Available from: <https://www.njmonline.nl/getpdf.php?id=1674>
17. Mináriková M, Fojtikova V, Vyskočilová E, Sedláček J, Šikut M, Borek-Dohalska L, et al. The capacity and effectiveness of diosmectite and charcoal in trapping the compounds causing the most frequent intoxications in acute medicine: A comparative study. *Environ Toxicol Pharmacol*. 2017;52:214–20. doi: 10.1016/j.etap.2017.04.011
18. Vincent JL, Leone M. Optimum treatment of vasopressor-dependent distributive shock. *Expert Rev Anti Infect Ther*.;15(1):5–10. doi: 10.1080/14787210.2017.1252673
19. Guerci P, Belveyre T, Mongardon N, Novy E. When to start vasopressin in septic shock : the strategy we propose. *Crit Care* [Internet]. 2022 [cited 2022 Mar 30];26(125). Available from: <https://ccforum.biomedcentral.com/track/pdf/10.1186/s13054-022-04001-4.pdf>. <https://doi.org/10.1186/s13054-022-04001-4>
20. Ebihara T, Morita M, Kawada M, Amano K, Kato F, Nakata Y. Efficacy of isoproterenol for treating amlodipine overdose resulting in bradycardia. *Acute Med Surg* [Internet] 2017 [cited 2022 Apr 10];4(3):353–7. Available from: <https://pubmed.ncbi.nlm.nih.gov/29123890/>. doi: 10.1002/ams2.284
21. Laes JR, Williams DM, Cole JB. Improvement in hemodynamics after methylene blue administration in drug-Induced vasodilatory shock: A case report. *J Med Toxicol* [Internet]. 2015 [cited 2022 Apr 10];11(4):460–3. Available from: <https://pubmed.ncbi.nlm.nih.gov/26310944/>. doi: 10.1007/s13181-015-0500-1
22. Chou YJ, Lee ChH. Success in early treatment with lipid emulsion for antihypertension drug overdose patient. *Am J Emerg Med*. 2021;50:814.e3-814.e5. doi: 10.1016/j.ajem.2021.06.043
23. Koliastasis L, Lampadakis I, Milkas A, Stremelas P, Sourides V, Kakava K, et al. Refractory shock from amlodipine overdose overcome with hyperinsulinemia. *Cardiovasc Toxicol* [Internet]. 2022 [cited 2022 Mar 30];22(1):63–6. Available from: <https://pubmed.ncbi.nlm.nih.gov/34643856/> doi: 10.1007/s12012-021-09699-2